

· 肺外科 ·

肺移植术后曲霉菌感染(附 4 例报告和文献复习)

谢博雄 姜格宁 丁嘉安

【摘要】 目的 探讨肺移植术后曲霉菌感染的预防、监测和治疗方法。方法 2003 年 1 月至 2004 年 9 月, 6 例重度肺气肿病人成功实行同种异体单肺移植术, 其中 4 例术后痰培养发现曲霉菌。结果 2 例临床上无肺部感染症状, 口服伊曲康唑治疗近 2 个月。1 例术后 1 个月纤维支气管镜提示支气管吻合口局部侧壁软化、狭窄, 被坏死组织覆盖, 活检找到霉菌, 置入镍钛网状支架后症状改善。另 1 例术后并发自体肺严重曲霉菌浸润性肺部感染, 咳出桔红色痰, 量最长达 180 ml/d。X 线胸片提示有空洞表现, 经伊曲康唑静脉注射和应用两性霉素 B 雾化吸入治疗 6 周后, 症状消失, X 线胸片空洞关闭而治愈。结论 应用伊曲康唑和两性霉素 B 雾化吸入, 对肺移植术后早期曲霉菌感染的预防和治疗都是有效的。

【关键词】 肺移植 曲霉病 肺疾病, 真菌性 两性霉素 B

Aspergillosis infection in lung transplant recipients (4 cases report and review of the literature) XIE Bo-xiong, JIANG Gening, DING Jia-an. Department of Thoracic Surgery, Shanghai Pulmonology Hospital, Shanghai 200433, China

【Abstract】 Objective To discuss the prophylaxis, surveillance, and therapy on the aspergillus colonization and infection in lung transplant recipients. **Methods** From Jan 2003 to Sep 2004, single lung transplantation was performed in 6 patients. In 4 patients there was presence of positive aspergillus cultures from sputum after operation. **Results** Of these, two patients were symptomless, though treated by itraconazole for two months. The third one has symptomatic bronchial stenosis, bronchomalacia and saprophytic colonization in the first postoperative month, which was proved by bronchoscopic biopsy and cured by stenting. The last one with invasive, disseminated pneumonia due to aspergillus was cured after six weeks by itraconazole and aerosolized amphotericin B. **Conclusion** Antifungal prophylaxis with itraconazole and aerosolized amphotericin B prevent fungal infection during the early postoperative period of lung transplantation.

【Key words】 Lung transplantation Aspergillosis Lung diseases, fungal Amphotericin B

近二十年, 随着器官移植的普及, 免疫抑制病人、器官移植受体的增加, 曲霉菌病的发病率逐年上升^[1]。现结合我们治疗的 4 例肺移植术后曲霉菌感染病例结合国外文献复习, 讨论肺移植术后曲霉菌感染的预防、监测和治疗方法。

临床资料

2003 年 1 月至 2004 年 9 月我们为 6 例重度肺气肿病人成功实行了同种异体单肺移植术。其中 4 例均为男性; 年龄 51 ~ 63 岁, 平均 55.8 岁。术后痰培养发现曲霉菌。此 4 例左侧和右侧同种异体单肺移植各 2 例。术前痰培养均未发现曲霉菌。供体均为脑外伤死亡的年轻男性。血型相同, 淋巴细胞毒试验均为阴性。

但移植术后痰培养都发现曲霉菌, 其中例 1、例 2 临床上无肺部感染症状, 经预防性口服伊曲康唑 (200 mg/d) 治疗约 2 个月, 病情无进一步发展。

例 3 术后 1 个月行纤维支气管镜检查, 发现支气管吻合口局部侧壁软化、狭窄, 被坏死组织覆盖 (图 1), 活检找到霉菌; 病人有胸闷、气急、低热症状。予以置入镍钛网状支架, 同时口服伊曲康唑 (200 mg/d) 治疗约 1 个月后, 症状明显改善 (图 2, 3)。

例 4 术后并发自体肺严重曲霉菌浸润性肺部感染, 咳出桔红色痰, 痰量最长达 180 ml/d, 病人有低热、胸闷、气急症状。CT 胸片提示有空洞表现 (图 4)。经伊曲康唑静脉注射 (200 mg/d), 同时应用两性霉素 B (每 8 h 200 mg/kg) 雾化吸入。并通过定期纤维支气管镜、体位排痰、X 线胸片的密切观察, 6 周后空洞关闭、症状消失, 治愈。改为口服伊曲康唑巩固治疗 2 周。

目前 4 例病人分别生存 25、20、10、5 个月, 一般情况良好, 复查痰培养均未再发现曲霉菌, 生活正常, 并能参加轻体力活动。

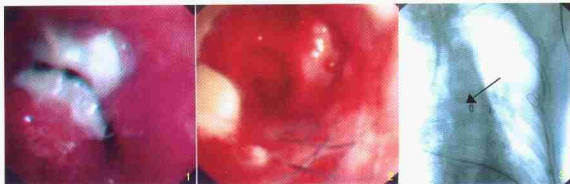

图 1 例 3 术后 1 个月纤维支气管镜检查示支气管吻合口局部侧壁软化、狭窄为坏死组织覆盖 图 2 置入钛网支架后纤维支气管镜所见 图 3 X 线胸片箭头指处为置入支架

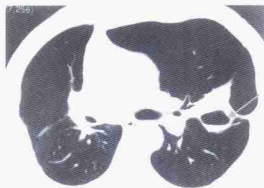

图 4 例 4 术后胸部 CT 扫描显示有空洞(箭头示处)

讨论

曲霉菌普遍存在于我们周围的环境中。45% 肺移植病人术后 6 个月内有霉菌寄生,但大多没有症状,其中发展为侵害性的曲霉菌病者约占 3%^[1]; 53% 的肺囊性纤维化病人在肺移植前有霉菌寄生^[2],霉菌感染占肺移植病人死因的 4% ~ 13%。曲霉菌感染是肺移植主要并发症之一,发生率约 6.2% ~ 12.8%^[3],其中,58% 是气管支气管炎或支气管吻合口感染,32% 是浸润性肺部感染,22% 是播散性感染。

肺移植术后曲霉菌在气道内寄生,发生感染的原因是多种多样的:宿主的肺和系统免疫状态低下,而肺移植术后通常会应用广谱抗生素和大剂量的免疫抑制剂;肺移植者气道中的局部防御系统功能降低;受体存在巨噬细胞和淋巴细胞与供体中的不匹配的人白细胞抗原微环境的相互作用^[2];感染的存在;供体的变态反应状态可导致受体肺的过敏性曲霉菌感染^[4];肺保存或再灌注损伤、淋巴管引流受阻;移植术后支气管吻合的相关位置血供阻断^[5],导致气腔内上皮组织的腐肉形成,为曲霉菌寄生创造

了条件。

肺移植术后的曲霉菌感染的高峰期在术后 10 d ~ 2 个月。本组 4 例病人均在术后 1 个月内痰培养发现曲霉菌,其中例 4 发展为自体肺严重曲霉菌浸润性肺部感染,所以,肺移植术后常规痰培养找曲霉菌是必须的。

临床上,肺移植术后的曲霉菌感染可以是无症状的,也可以表现为发热、咳嗽、胸闷、气急和咯血。进一步发展时,X 线胸片提示炎性浸润、播散,有的形成空洞;有的发展成吻合口感染、裂开,甚至造成死亡。

支气管镜检查在肺移植术后的曲霉菌感染的诊断中占着极其重要的地位。因为气道黏膜的损伤一般发生在支气管吻合的周围,特点为溃疡、假膜形成、黑色素沉着。并且应用支气管镜检查能够在整个疾病过程中监视霉菌在肺内的生长,了解气管狭窄与否,进行活检可以显示霉菌已侵犯到支气管黏膜的程度^[5],从而明确抗霉菌治疗的效果。本组例 3 就是通过支气管镜检查、活检发现曲霉菌感染,从而做出曲霉菌感染的早期诊断。

预防霉菌感染的临床应用价值已经得到公认,预防性用药比证实有曲霉菌感染后再治疗要经济的多。应用两性霉素雾化可以明显减少肺移植术侵袭性的曲霉菌病发生率^[2],提倡在病人肝、肾功能正常的前提下,肺移植术后预防性的应用伊曲康唑 200 ~ 400 mg/d,同时,应用两性霉素 B(每 8 h 0.2 mg/kg)雾化吸入^[5-7]。一般用药时间为 3 个月左右。

肺移植术后曲霉菌感染,病人有一定的自愈倾向,可以不用治疗。但是,大多数医师认为必须予以治疗。有些病人用药后仍发展为侵袭性疾病^[1]。

总之,在抗霉菌感染的预防、治疗上,还没有统

一的方案,本组例数不多,经验有限,且肺移植在我国还处于探索阶段,有待进一步研究。

参考文献

- Mehrad B, Paciocco G, Martinez FJ, et al. Spectrum of aspergillus infection in lung transplant recipients: case series and review of the literature. *Chest*, 2001, 119: 169-175.
- Helmi M, Lowe RB, Welter D, et al. Aspergillus infection in lung transplant recipients with cystic fibrosis: risk factors and outcomes comparison to other types of transplant recipients. *Chest*, 2003, 123: 800-808.
- Haylock DA, Trulock EP, Kaiser LR, et al. Lung transplantation. Analy-

- sis of thirty-six consecutive procedures performed over a twelve month period. *J Thorac Cardiovasc Surg*, 1992, 103: 329-340.
- Egan JJ, Yonan N, Carroll KB, et al. Allergic bronchopulmonary aspergillosis in lung allograft recipients. *Eur Respir J*, 1996, 9: 169-171.
- Patterson TF, Peters J, Levine SM, et al. Systemic availability of itraconazole in lung transplantation. *Antimicrob Agents Chemother*, 1996, 40: 2217-2220.
- Paradis IL, William P. Infection after lung transplantation. *Semin Respir Infect*, 1993, 8: 207-215.
- Horvath J, Dummer S, Loyd J, et al. Infection in the transplanted and native lung after single lung transplantation. *Chest*, 1993, 104: 681-685.

(收稿日期:2005-03-16)

肺内巨大转移性脂肪肉瘤 1 例

赵凤瑞 杨金龙 邢学忠 田礼新

病人 女, 19岁。4年前左膝关节上方切除鸡蛋大小脂肪肉瘤。2年后局部复发, 再次切除。半年前发现左肺内有5cm大小肿物, 外院诊断为脂肪肉瘤肺转移, 放弃手术治疗。近1月余已不能平卧, 需24h不间断吸氧。X线和CT胸片均示左侧胸廓明显较右侧大且膨隆, 左侧胸腔已完全为一巨大肿块所占据, 纵膈和心脏右移, 右心缘已被挤压至距离右胸壁仅3cm处, 右肺亦明显受压(图1)。肿瘤中间已大面积坏死。CT片上已看不到左肺影像(图2)。但左肺动脉与肿瘤之间尚可见有低密度间隙, 心脏、大血管未被侵犯, 肿瘤最大径(纵径)32cm。病人其他器官、系统未见明显异常。

2004年7月全麻下经第5肋床开胸手术。由于肿瘤过

大, 遂先行部分切除, 并将肿瘤内坏死物清除减压。心包内依靠手指感觉, 分离出肺动脉和上、下肺静脉, 以3把心耳钳分别夹闭。观察血流动力学尚平稳, 即剪下肺动静脉及左主支气管, 移走残余肿瘤及左肺标本。麻醉清醒后拔管。现已术后3个月, 肿瘤无复发(图3)。生活自理。

讨论 本例手术成功关键在于术前明确诊断左肺动脉干仍可游离结扎, 肺静脉受侵最严重时可以做部分心房切除, 有相当把握切除肿瘤及左全肺, 并且术中也有办法避免难以控制的大出血。

我们体会, 临床上对于巨大胸内或肺内肿瘤, 只要严格选择, 充分准备, 还是可以积极手术切除的。

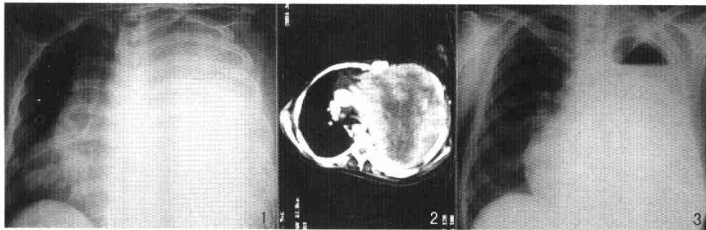


图1 本例术前X线胸片示肿瘤占满左侧胸腔, 纵膈和气管明显右移, 右心缘已贴近右胸壁 图2 术前CT示左侧胸腔肿瘤膨胀性生长, 胸廓明显外凸, 肿瘤中间大面积坏死, 纵径最大32cm 图3 术后3个月, 右肺大小正常, 纵膈居中

作者单位: 100054 北京, 健宫医院胸外科(赵凤瑞、杨金龙、田礼新); 中国科学院肿瘤医院胸外科(邢学忠)

(收稿日期: 2004-10-27)

作者须知

来稿请一式3份, 其中2份请勿打印作者姓名及单位名称。要求字迹清楚, 英文摘要及参考文献应隔行打印。特殊文种、上下角标符号、需排斜体等应予注明。